

Wasserstrahlassistiertes Lipokonturierung (WAL) der Glutealregion: Technik und Langzeitergebnisse

Autoren: Dr. med. Alexander Aslani, Dr. med. Felipe Schmitt Sánchez,
Dr. med. Ewa Siolo, Dr. med. Alexander Hamers

Die chirurgischen Optionen bei der ästhetischen Modellierung des Gesäßes umfassen Silikon-Implantate, Dermolipektomie und Eigenfetttransfer, wobei Letztgenannter in der Regel gute Ergebnisse bei der Gesäßformung erzielt. Der Erfolg dieses Verfahrens beruht auf den idealen Eigenschaften der Glutealregion, die einen hohen Muskelanteil hat und somit sehr geeignet ist, um große Mengen an Transplantat aufzunehmen. Im vorliegenden Artikel stellen die Autoren ihre Technik für großvolumige Eigenfetttransplantation vor, basierend auf wasserstrahlassistierter Liposuktion (WAL), der Zentrifugation hinzugefügter Zellen und einer fächerförmigen Platzierung der Transplantate.



Die Auswahl der Patienten für dieses Verfahren hängt unter anderem von deren angestrebter Gesäßform und -größe ab. Wichtig für die Indikation ist natürlich, dass genügend subkutanes Speicherfett vorhanden ist. Der BMI (Body-Mass-Index) gibt eine grobe Orientierung vor. Vorteilhaft ist auch ein hoher Prozentsatz an oberflächlichem (subkutanem) Fett sowie eine etwas „breitere“ Struktur des Gesäßes, also eine sogenannte A- oder C-Form. Ein weiterer wichtiger Parameter ist das Verhältnis der Zirkumferenz unterhalb der 12. Rippe (Taille) zur größten Zirkumferenz auf Höhe des Trochanters, der sogenannte „Hourglass-Index“.

Die Autoren empfehlen, dass ein BMI (Body-Mass-Index) von > 26 vorliegen sollte. Bei einem niedrigeren Body-Mass-Index besteht ein relativ hohes Risiko, dass die Patienten unzufrieden mit der erreichten Vergrößerung sind. Aus diesem Grund sollten bei Kandidaten mit einem BMI von unter 26 bereits im Vorfeld realistische Erwartungen über die erreichbaren Ergebnisse geschaffen werden.

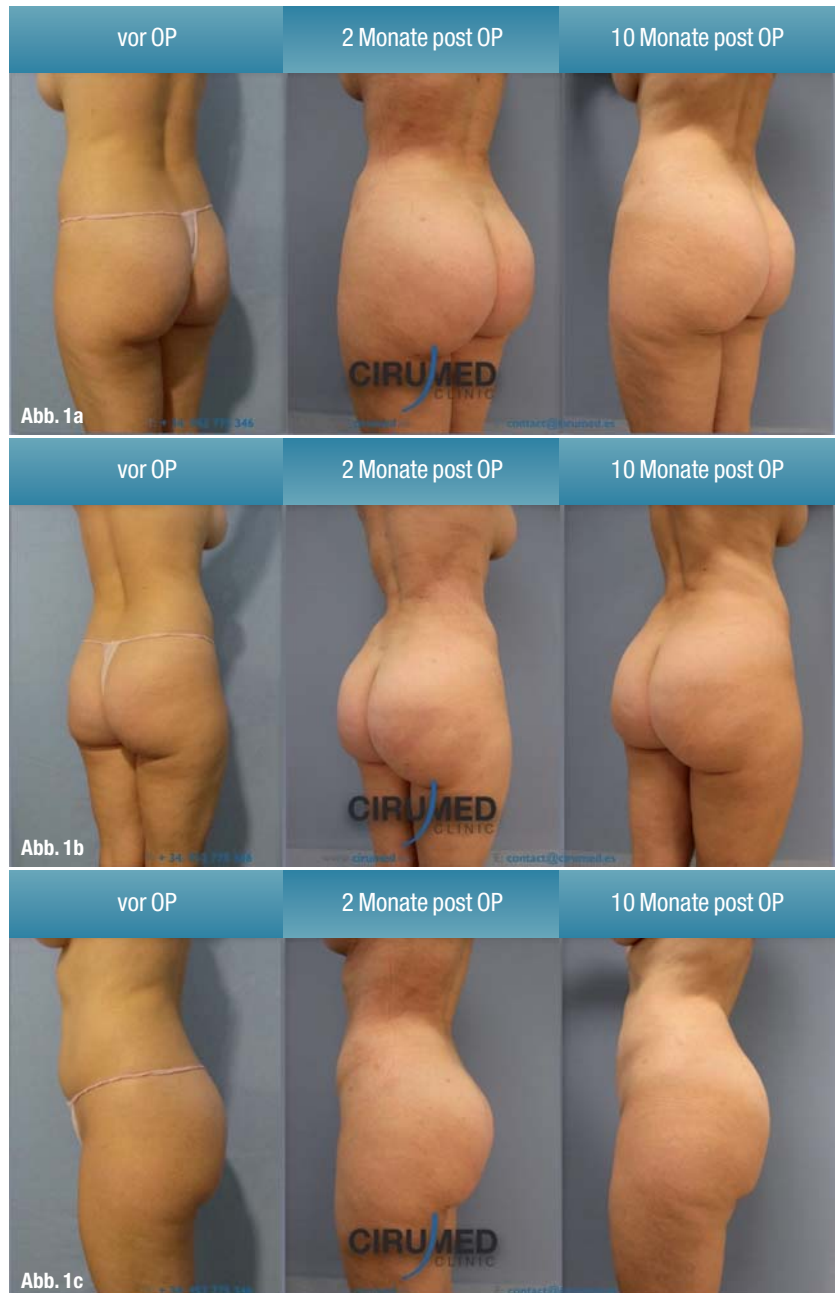
Im Falle, dass die Patienten bei einem BMI zwischen 23 und 26 liegen, ist die Empfehlung der Autoren abhängig von dem gewünschten Ergebnis des Patienten. Wenn Patienten ein sehr deutliches Ergebnis wünschen, wird eine Kombination eines Silikonimplantates und einer Eigenfetttransplantation empfohlen.

Nach Erfahrung der Autoren ist es sehr schwer, bei einem BMI von unter 23 die Patientenerwartungen lediglich mit Eigenfetttransfer zu erfüllen.

Bei Transfervolumen unter 2.000 cc empfehlen die Autoren eine Lokalanästhesie mit Sedierung, bei mehr Volumen wird eine Vollnarkose vorgezogen. Die Verwendung einer Spinalanästhesie hat sich für diesen Eingriff in ihrer Praxis nicht bewährt, nicht zuletzt wegen der üblicherweise nötigen Umlagerungsmanöver.

Operationstechnik

Die Operation startet in Rückenlage, um einen besseren Zugang zum subkutanen Abdominalfett zu haben. Durch Stichinzisionen in Bikinizone und Nabel starten die Verfasser mit einer Präinfiltration mit body-jet evo-System (human med, Schwerin) Jet ca. 60 Jets/ min. Bei dieser Präinfiltration wird eine Kanüle mit einem einzigen Loch und leicht schrägen Winkel (45 Grad) verwendet. Die Präinfiltration wird mit einer Klein-Lösung durchgeführt, außer bei Verwendung einer Vollnarkose. In diesem Fall kommt eine lidocainfreie Lösung zum Einsatz, um das chemische Trauma der Fettzellen zu minimieren. Im Vergleich zur konventionellen Liposuktion sind lediglich geringe Infiltrationsmengen erforderlich. Ein Leitfaden für Anfänger in dieser Technik ist ein Präinfiltrationsvolumen von etwa 10 Prozent des voraussichtlich zu extrahierenden Fetts. Plant der



Chirurg beispielsweise, 1.000 cc reines Fett zu extrahieren, ist eine Präinfiltration von 100 cc während der fünf Minuten vor Beginn der Fettextraktion komplett ausreichend. Diese niedrige Präinfiltration ist einer der wichtigsten Vorteile der Wasserstrahltechnik (Hydrojet), weil keine Schwellung des Gewebes auftritt. So ist der Extraktionsvorgang nicht nur schneller, sondern auch genauer. Beim nächsten Schritt wechseln die Autoren zu der Fettextraktionskanüle (fat harvest). Dabei handelt es sich um eine scharfe Kanüle mit einer zentralen Öffnung zur Infiltration und lateralen Schlitz zur Extraktion, welche die Möglichkeit einer gleichzeitigen Infiltration und Absaugung erleichtert. Die zweite Generation der Hydrojet, der body-jet evo, hat ein spezifisches Programm für den Lipotransfer,

Abb. 1a-c: Glutealplastik mittels Eigenfetttransfer, 1.200 cc Injektionsvolumen mit wasserstrahlassistierter Technik, Ergebnis zwei versus sechs Monate postoperativ mit nahezu identischem Volumen.

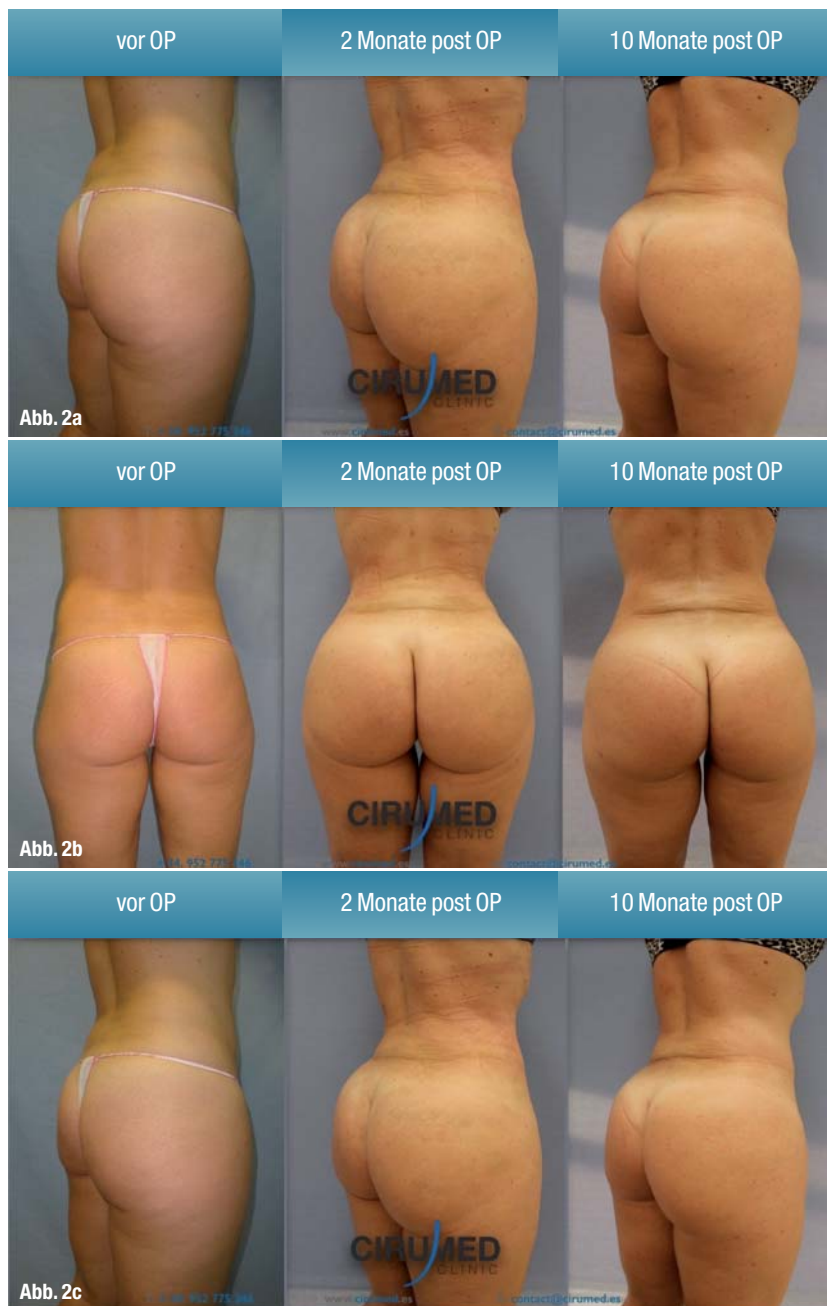

Abb. 2a–c: „Brazilian Butt Lift“ mit 950 cc Transplantationsvolumen pro Seite, Ergebnis nach zwei bzw. zehn Monaten mit gleichbleibendem Volumen.

dabei hält das System den Ansaugdruck automatisch unter 350 mmHg. Typische Einsatzbereiche für die Fettabsaugung sind der Bauch (Abdomen) sowie Rücken und Flanken („Fettpölsterchen“). Die Modellierung dieser Zonen verbessert deutlich das ästhetische Ergebnis. Das body-jet-System ist mit einem Filter („Lipocollector“) verbunden, welcher das Fett und das fibröse Gewebe trennt; auf diese Weise wird direkt transplantfähiges Fett erstellt. In seinem ursprünglichen Konzept erfordert der Lipocollector keine weitere Bearbeitung des extrahierten Fetts, jedoch haben die Autoren das Lipocollector-Protokoll modifiziert. Obwohl es den Lipocollector-Protokollen nach nicht unbedingt erforderlich ist, erhalten sie durch die manuelle Zentrifugation

der Transplantate eine Verbesserung der Qualität. Nach Erfahrung der Verfasser ist dies eine besonders schonende Art der Weiterbearbeitung. 60 Sekunden sind hierbei ausreichend, um die Fetttransplantate um nochmals etwa 10 Prozent anzureichern.¹⁰ Mehr Zentrifugationszeit führt nicht zu mehr Konzentration, sondern produziert mehr Öl, ein Indikator für Fettnekrose. Die Qualität des erhaltenen Fetts schneidet bei der Wasserstrahltechnik hervorragend ab. Bei der Fettabsaugung mit Wasserstrahl erhalten die Autoren durchschnittlich ein zu 80 Prozent transplantatfähiges Fett der Gesamtsumme. Sie versehen das Fett zusätzlich mit 1 Prozent plättchenangereichertem Plasma (PRP).

Das Transplantationsverfahren

Wichtig ist die Einbringung des Eigenfettimplantates mit fächerförmiger, schichtweiser Form. Etwa 80 Prozent der eingebrachten Fettmenge bringen die Autoren intramuskulär ein. Zur intramuskulären Infiltration werden 10-cc-Spritzen mit einer Lipotransfer-Kanüle BEAULI (14G, human med) genutzt. Die intramuskuläre Eigenfettaugmentation vergrößert das Gesäß an sich, verändert aber nur wenig die Form. Die Eigenfettinjektionen in die oberflächlichen Schichten sind daher besonders wichtig, um die gewünschte Rundung zu erzielen. Diese Oberflächenschicht ist nicht allzu gut vaskularisiert, weswegen die Fetttransplantation technisch schwierig ist.^{3,6} In der Hüfte ist eine etwas oberflächliche und subkutane Infiltration erforderlich. Aus diesem Grund wechseln die Autoren auf 5-cc-Spritzen und 16G-Kanülen. Zweifellos ist diese Injektionstechnik etwas mühsam, aber es ergibt bessere Ergebnisse in Bezug auf die Form und Größe.

Um den Erfolg zu optimieren, sollte das Gewebe keinesfalls übersättigt werden. Überkorrektur steigert nicht die letztendlich verbleibende Fettmenge, sondern führt lediglich zu Fettgewebsnekrosen und Zystenbildung. Wenn das zu behandelnde Areal beginnt, hart zu werden, darf keinesfalls weiter injiziert werden.

Nachbehandlung

Die Autoren verwenden speziell für diese Art der Operation entworfene Kompressionshosen (Colombia Fajas, Barcelona, Spanien) für sechs Wochen postoperativ. Zudem kommen auch in der Physiotherapie gängige Klebestreifen (Kinesiotapes) zum Einsatz, welche am ersten postoperativen Tag angewendet werden. Vermieden wird allerdings das Kleben der Kinesiotapes im OP, da durch die postoperative Schwellung öfter Spannungsblasen beobachtet wurden.

Langzeitergebnisse

Die Verfasser evaluieren Ergebnisse mithilfe von Fotovolumetrie (Canfield Mirror System). Auf den Volumen basierend, dokumentieren sie im Durchschnitt 80 Prozent postoperativen Fetterhalt sechs Monate nach dem Eingriff. Ähnlich gute Ergebnisse sind bereits früher für die wasserstrahlassistierte Eigenfettverpflanzung dokumentiert worden.⁵

Bei Patienten mit einem BMI zwischen 26 und 30 ist der Zufriedenheitsindex sehr hoch. Bei Patienten mit einem BMI unter 26 sind die Resultate für den Eigenfetttransfer gut, und generell sind die Patienten sehr glücklich mit dem Resultat. Selbst bei großen Volumina kam es in der Praxis der Autoren noch nie vor, dass sich eine Patientin über zu viel Volumen beschwert hätte. Dementgegen ist es nicht ungewöhnlich, dass Patienten selbst mit Transplantationsvolumina >1.000 cc den Wunsch äußern, das Volumen in einer zweiten Sitzung noch weiter aufzubauen.

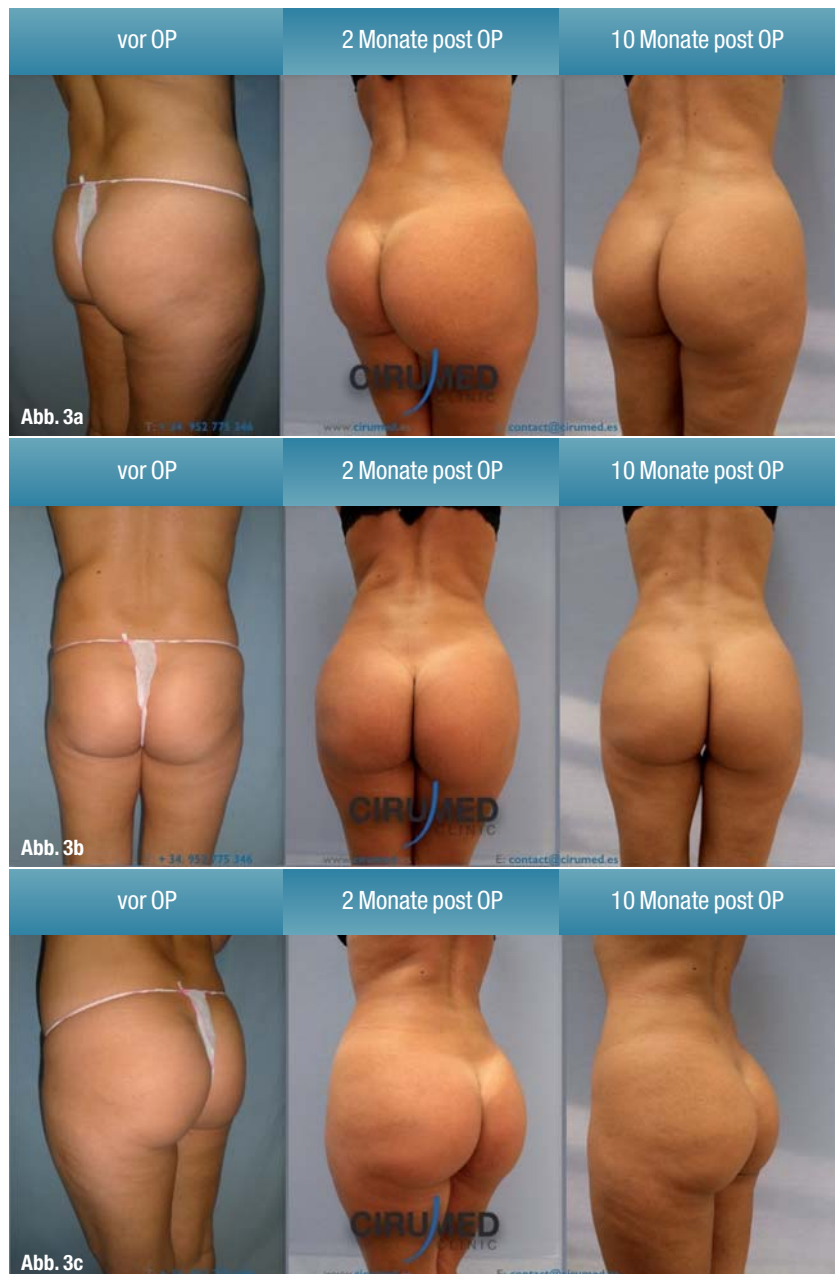
Diskussion

Aufgrund der breiten Fläche und des hohen Anteils an Muskelbett ist der Gluteusmuskel für eine Eigenfettverpflanzung der ideale Bereich. Bei Patienten mit BMI >26 ziehen die Autoren Eigenfett aufgrund dessen hoher Erfolgsrate und wenigen Komplikationen gegenüber Implantaten vor. Die Modellierung des Gesäßes durch Eigenfetttransfer ist eine sehr lohnende Verfahren für Chirurgen und Patienten, daher ist es überraschend, dass es bisher nur wenige Publikationen zu diesem Thema gibt. Es gibt verschiedene Techniken zur Fettextraktion; Tumeszenz-Liposuktion mit niedrigem Druck, Vibration (power-assisted), Ultraschall und Wasserstrahl (Hydrojet).

In der Praxis der Autoren hat die WAL sich als überlegen zu alternativen Techniken bewiesen. Mit dieser Technik wird eine größere Menge an Fett gewonnen, mit einem minimalen mechanischen und chemischen Trauma für die extrahierten Zellen. Außerdem ist eine schnelle Entfernung von Fett ein wichtiger Vorteil.

Schlussfolgerung

Für Chirurgen mit Interesse an großvolumigem Eigengewebe transfer ist die wasserstrahlassistierte Technik eine sehr effektive Option. Die Autoren empfehlen einige Adaptionen des ursprünglichen Protokolls der Technik. Die manuelle Zentrifugation und der Wechsel zu einer dünnen Kanüle für die Injektion in den oberflächlichen Schichten erhöht die Operationszeit, aber kompensiert mit einer sehr guten Bindung des eingespritzten Fetts in den Bereichen mit hoher Wichtigkeit und eine höhere Erfolgsrate des Fetttransfers in subkutane Stellen.



Kontakt

face



Dr. med. Alexander Aslani
 Head of Department
 Plastic, Aesthetic and
 Reconstructive Surgery
 Hospital Quirón Málaga
 Avda Imperio Argentina 1
 29004 Málaga, Spanien

Infos zum Autor



Abb. 3a-c: Glutealformung mit Eigenfetttransfer von 1150 cc pro Seite 6 Monate bzw. ein Jahr nach dem Eingriff mit exzellenter Volumenkonsistenz. Zu beachten ist, dass diese Patientin einen postoperativen Gewichtsverlust von etwas über 5 kg berichtete, der sich nicht nachhaltig auf die Volumenkonsistenz auswirkte.